

Especialización en Medicina Legal

Trabajo Final de Especialización

Autor: Roberto Antonio López

APLICACIÓN DE LA TECNOLOGÍA 3D EN LA RECONSTRUCCIÓN FACIAL FORENSE Y LOS BENEFICIOS DE SU INTRODUCCIÓN COMO MÉTODO CONVENCIONAL EN ARGENTINA EN 2024

2024

Citar como: López, R. A. (2024). Aplicación de la tecnología 3D en la reconstrucción facial forense y los beneficios de su introducción como método convencional en Argentina en 2024. [Trabajo Final de Especialización, Universidad ISALUD] RID ISALUD.

<http://repositorio.isalud.edu.ar/xmlui/handle/123456789/3312>



Resumen

La tecnología 3D ha revolucionado en la reconstrucción facial (RF) facilitando la identificación y ofreciendo resultados más precisos y rápidos. Sin embargo, en Argentina, los métodos tradicionales (MT) aún predominan. Se realizó un estudio teórico observacional, descriptivo de corte transversal, aplicando el método de búsqueda avanzada de Google académico, usando las siguientes palabras claves: Aplicación de tecnología 3D "reconstrucción facial forense"; Método argentino de reconstrucción facial forense "Antropología forense". El objetivo general fue analizar los beneficios y desafíos de la aplicación de herramientas 3D (H3D) en la reconstrucción facial de material cadavérico NN en Argentina en 2024 y los específicos fueron: 1) Describir el método convencional para la reconstrucción facial forense vigente actualmente en el país; 2) Determinar los beneficios de la aplicación de H3D en el procedimiento de reconstrucción facial forense; 3) Comparar el método convencional argentino en la reconstrucción facial forense con aquel que aplica tecnología 3D en el procedimiento. Este trabajo ha explorado las diversas técnicas empleadas en la RF, tanto los MT basados en materiales como el yeso y la arcilla, como los métodos más modernos que emplean tecnología 3D. La principal limitación de los MT radica en la subjetividad inherente al proceso de modelado manual. Por otro lado, los métodos 3D ofrecen una mayor precisión y objetividad. En Argentina, a pesar de la creciente adopción de las tecnologías 3D, no hay una legislación específica que regule en detalle las técnicas de RF. No obstante, cuando se superen los desafíos el futuro será prometedor, dado que, la combinación de técnicas tradicionales y tecnologías 3D, junto con los avances en genética y odontología forenses, ofrece a los investigadores un conjunto de herramientas poderosas para identificar a personas desaparecidas o fallecidas en circunstancias desconocidas.

Palabras clave: reconstrucción facial - antropología forense - tecnología 3D- identificación - odontología forense - genética forense - Argentina.

Abstract

3D technology has revolutionized facial reconstruction (FR) by facilitating identification and providing more accurate and faster results. However, in Argentina, traditional methods (TM) still prevail. A theoretical observational, descriptive cross-sectional study was conducted, applying the advanced search method of Google Scholar, using the following keywords: Application of 3D technology "forensic facial reconstruction"; Argentine method of forensic facial reconstruction "Forensic Anthropology." The general objective was to analyze the benefits and challenges of applying 3D tools (H3D) in the facial reconstruction of unidentified cadaveric material in Argentina in 2024. The specific objectives were: 1) To describe the conventional method for forensic facial reconstruction currently in use in the country; 2) To determine the benefits of applying H3D in the forensic facial reconstruction procedure; 3) To compare the Argentine conventional method in forensic facial reconstruction with the one that applies 3D technology in the procedure. This work has explored the various techniques employed in FR, both TM based on materials such as plaster and clay, and the more modern methods that use 3D technology. The main limitation of TM lies in the inherent subjectivity of the manual modeling process. On the other hand, 3D methods offer greater precision and objectivity. In Argentina, despite the growing adoption of 3D technologies, there is no specific legislation that regulates the FR techniques in detail. However, once the challenges are overcome, the future looks promising, as the combination of traditional techniques and 3D technologies, along with advancements in genetics and forensic odontology, provides researchers with a powerful set of tools to identify missing or deceased individuals under unknown circumstances.

Keywords: facial reconstruction - forensic anthropology - 3D technology - identification - forensic odontology - forensic genetics - Argentina.

Índice

1. Introducción	Pag. 5
2. Planteamiento del problema	Pag. 7
3. Desarrollo	Pag. 7
3.1. Reconstrucción facial forense en Argentina.	Pag. 7
3.2. Reconstrucción craneofacial con tecnología 3D.	Pag. 18
3.3. Reconstrucción craneofacial plástico vs método basado en tecnología 3D.	Pag. 25
4. Conclusión	Pag. 27
5. Bibliografía	Pag. 29

1.Introducción

En el marco de las ciencias forenses, existe una disciplina que tiene como objetivo la identificación de restos cadavéricos humanos (tanto óseos como de tejidos blandos), la determinación de la causa y las circunstancias que llevaron a la muerte del sujeto en cuestión; esta es la Antropología forense (Malgosa, y otros, 2010). (Salado & Fondebrider, 2008)

Desde el punto de vista histórico es una disciplina joven que tuvo sus inicios en los años sesenta en EE. UU., articulando técnicas de criminalística y de antropología física. Si bien, al principio, era una ciencia orientada al ámbito jurídico, fue emergiendo y extendiendo su influencia en otras áreas, de esta manera, se fue desarrollando un contexto interdisciplinario y poco a poco, fue tomando relevancia en la identificación de material cadavérico no reconocido, producto de situaciones de extrema violencia (Huffschmid, 2015).

En Argentina, tuvo sus inicios al finalizar aquel periodo histórico que lastimo en gran medida los derechos de los ciudadanos, la Dictadura militar (1976-1983) (Salado & Fondebrider, 2008). Fue a partir de este hito histórico que el equipo argentino de antropología forense (EAAF), fue pionero en el desarrollo de un método novedoso para lograr la reparación social, identificando aquellas víctimas de las nefastas medidas tomadas por el gobierno defacto, combinando técnicas de arqueología con análisis antropológico e investigación social. Esta medida tuvo resonancia en el resto de Latinoamérica, replicándose en la formación de nuevos grupos de antropólogos forenses (Huffschmid, 2015).

Así fue como en países limítrofes como Chile, se destacó la importancia de la aplicación del mencionado método en aquel desafortunado evento donde hubo pérdidas vitales que golpearon a la sociedad, la dictadura del General Pinochet. Es este país, iniciaron con un equipo de antropólogos que posteriormente fundaron una unidad especial de Identificación Forense, que no solo devolvieron la paz a aquellas familias damnificadas con la identificación de las víctimas, sino también permitieron una reconciliación social y garantías de un futuro sin escenarios como estos (Malgosa, y otros, 2010).

Es a partir de estos antecedentes que pone en evidencia la relevancia de las técnicas antropológicas desde el punto de vista social ya que a partir de la localización e identificación de las víctimas se puede aliviar el dolor emocional de las familias damnificadas por el siniestro.

Considerando que nos encontramos inmersos en una era digital, la tecnología está avanzando y sobre todo extendiendo su influencia en diferentes áreas sociales, entre las cuales se encuentra, el ámbito forense. En los últimos años, dentro del contexto antropológico, además de las técnicas genéticas (análisis de ADN) y odontológicas para la identificación forense de los occisos, la tecnología 3D ha empezado a demostrar utilidad dentro de esta área de trabajo (Montero, 2011), sobre todo, con la identificación craneofacial, donde se realiza un análisis morfológico de la cara y de los rasgos craneales, comparando las proporciones y superponiendo fotografías del sujeto en estudio con el modelo del cráneo que se desea identificar (Navarro, 2011) (H., Y., & R., 2019).

A partir de la incorporación de este tipo de tecnología se puede obtener modelos digitales del cráneo, facilitando su manipulación y el ajuste de parámetros anatómicos, mejorando la comodidad del operador, obteniendo resultados más precisos y oportunos, dada la disminución del tiempo en obtenerlos (Alemán, y otros, 2008).

Por lo tanto, considerando que las técnicas de identificación craneofacial están incluyendo el uso de herramientas tecnológicas y desde el punto de vista legal, está teniendo más importancia, para obtener resultados en plazos más reducidos y con buena precisión, la finalidad de este trabajo de investigación es analizar e investigar en profundidad las ventajas y los desafíos de implementar estas técnicas en el sistema argentino forense para la identificación de material cadavérico.

En este trabajo de investigación se realizó un estudio teórico observacional, descriptivo de corte transversal. Para su desarrollo se procedió con la búsqueda, lectura y análisis de artículos de divulgación científica publicados en los últimos 10 años a nivel mundial extrapolándolos con aquellos estudios argentinos utilizando como motor de recolección de datos, la búsqueda activa de material bibliográfico mediante Google académico, aplicando la función de "Búsqueda avanzada" usando las siguientes palabras claves: Aplicación de tecnología 3D "reconstrucción facial forense"; Método argentino de reconstrucción facial forense "Antropología forense". Se verifico que los artículos estén validados y publicados en fuentes confiables.

En total se han encontrado 462 artículos de los cuales se han seleccionado 41, aplicando como criterios de inclusión los siguientes: 1) Artículos publicados en revistas científicas; 2) Publicaciones más actualizadas; 3) Fuentes que aporten información descriptiva sobre las técnicas antropológicas.

El resto de los artículos fueron excluidos por alejarse del enfoque científico de interés de este trabajo.

2. Planteamiento del problema

En Argentina, actualmente se emplea un método rudimentario para la reconstrucción facial forense de material biológico, que no solo compromete la integridad física de la pieza cadavérica sobre la que se trabaja sino también predispone al operador a los accidentes biológicos. Sin embargo, existen otras alternativas que involucran la aplicación de herramientas tecnológicas 3D en el procedimiento de reconstrucción facial de material cadavérico NN que podrían hacer la diferencia en este contexto.

Por lo tanto, la pregunta raíz de este trabajo es: ¿Cuáles son los beneficios y desafíos del uso de herramientas tecnológicas en la reconstrucción facial de cadáveres NN en contraposición con el método vigente en el país actualmente?

Objetivos

Objetivo general

Analizar los beneficios y desafíos de la aplicación de herramientas 3D (impresión y escáner 3D) en la reconstrucción facial de material cadavérico NN en Argentina en 2024

Objetivos específicos

1. Describir el método convencional para la reconstrucción facial forense vigente actualmente en el país.
2. Determinar los beneficios y desafíos de la aplicación de herramientas tecnológicas 3D en el procedimiento de reconstrucción facial forense.
3. Comparar el método convencional argentino en la reconstrucción facial forense con aquel que aplica tecnología 3D en el procedimiento.

3. Desarrollo

3.1 Reconstrucción facial forense en Argentina

La antropología legal o forense es una disciplina que tiene como objetivos:

- Identificar individuos, vivos o muertos.
- Determinar las circunstancias y posibles causas de muerte.

En otras palabras, se puede decir que el propósito de esta ciencia es reconstruir la biografía biológica ante mortem, para estimar el estilo de vida del sujeto, además de definir el contexto de su muerte (Santamaria, Cordon, Damas, I., & Botella, 2007).

Ahora bien, este trabajo científico está enfocado en la identificación craneofacial del individuo, lo que supone un proceso complejo basado en la aplicación de ciertos parámetros anatómicos y morfológicos de un modelo craneal para determinar la identidad del resto cadavérico y así también definir el marco biosocial del siniestro responsable de la muerte de la persona.

Los procedimientos tradicionales utilizados para la identificación de material cadavérico NN son (Montero, 2011):

- El análisis antropológico.
- El análisis anatomo patológico.
- El análisis genético.

Los dos procedimientos primeramente mencionados son estudios preliminares que aportan un 80% aproximadamente de probabilidad de identificar los restos, dado que, con estos se puede establecer un perfil biológico de la víctima en cuestión, no obstante, esta cifra puede aumentar si se cuenta con datos aportados por familiares o bien registros existentes sobre características antropológicas del sujeto (Montero, 2011).

En caso de que esto no sea suficiente, se puede aplicar técnicas basadas en el análisis del ADN nuclear (ADNn) del material cadavérico disponible, principalmente de: piezas dentales y/o la porción petrosa; puesto que, son restos que mejor conservan el material genético a pesar de las inclemencias del contexto ambiental y temporal, a las que fuese sometido el cadáver. Por consiguiente, acoplado este tipo de procedimiento las probabilidades de identificación suben a 99.99%, siempre y cuando, se disponga de muestras genéticas que aporten los familiares (Montero, 2011).

Como se puede apreciar, en ambos casos, el aporte de información o bien muestras por parte de la familia del sujeto en estudio, es relevante; por lo que, si no se dispone del apoyo familiar, las probabilidades de una conclusión positiva del estudio son escasas, ya que, dan lugar a sesgos que impiden disponer de una base concreta entre los datos disponibles ante mortem(AM) con aquellos hallazgos post mortem(PM), lo que conduciría a la lamentable exclusión de identidad por información insuficiente y no concluyente (Anderson, 2018).

Antes de abordar la descripción de las técnicas de identificación vigentes en Argentina, se describe a continuación los procedimientos primarios aplicados tradicionalmente en este contexto: odontología y genética forenses.

Odontología forense

Esta disciplina se basa en el estudio de los registros dentales del sujeto y de la familia para obtener caracteres distintivos y propios (rasgos del aparato oro-bucal) que permitan la identificación. Como se detalló anteriormente, esta región anatómica resiste situaciones de temperaturas elevadas y de descomposición PM, por lo que, tardan en desintegrarse con el tiempo (Smitha, Sheethal, Hema, & Franklin, 2019).

Ahora bien, cuando se dispone de los restos cadavéricos, lo primero que se realiza es la descripción PM del aparato bucal del sujeto - cantidad de piezas dentales, presencia de implantes, extracciones, patologías, entre otras- se extrae la pulpa dental y los dientes vitales, caninos y premolares, para analizarlos genéticamente (Smitha, Sheethal, Hema, & Franklin, 2019). En adición, se realiza una recolección de información AM a partir de las historias clínicas del sujeto para compararla con aquella obtenida del estudio PM (Anderson, 2018).

En caso de que no se disponga de registros AM se elabora un perfil dental, que sirve para filtrar y así reducir la búsqueda en un grupo más acotado de posibles individuos con caracteres odontológicos similares; para esto no solo se hace uso de las piezas dentarias sino también del tejido blando (Smitha, Sheethal, Hema, & Franklin, 2019).

Es a partir de este procedimiento que se puede estimar (Anderson, 2018):

Sexo: La morfología dentaria es diferente entre ambos sexos, respecto al tamaño de la corona o bien la longitud de la raíz, siendo más acentuada en los hombres. Los dientes que demuestran marcadas diferencias entre un sexo y el otro son los caninos.

Edad: Es posible a partir de la identificación de características morfológicas propias de cada etapa de maduración dentaria: niñez, adolescencia y adultez.

Origen geográfico: Para esto es necesario realizar una comparación con los registros antropológicos disponibles en la población, que se obtuvieron de estudios científicos realizados en dicha región, que evidencien la influencia de los estilos de vida en la estructura dentaria.

Estatus socioeconómico: Determinado por la integridad morfológica dental, es decir, la calidad de las piezas dentarias, producto de las medidas de mantenimiento odontológico que tenía el individuo durante su periodo de vida, y sobre todo de sus hábitos de vida.

Genética forense

Es un método basado en la extracción de una porción de ADN del material orgánico disponible, ADN mitocondrial (ADNm), por lo que, en este caso no resulta de imperiosa necesidad contar con datos AM para comparar con los hallazgos PM. Cada célula del ser humano cuenta con información genética que resulta específico de cada individuo (A excepción de los gemelos) y lo distingue de los demás, en adición, su utilidad es considerable al momento de analizar restos cadavéricos que se encuentran en estadios de descomposición avanzados (Anderson, 2018).

Además del ADNm también se puede usar: segmentos cortos del cromosoma Y (Repeticiones en tandem) o bien aquellos autosómicos. Representando este último, uno de los fragmentos de material genético más útiles, ya que, se analizan porciones de ADN que suelen variar de tamaño dependiendo de cada individuo, entonces, el grado de discriminación entre los sujetos es mayor, no obstante, se necesita muestras de ADN de familiares directos, Padres o hermanos, para que sea efectiva la identificación (Comision Nacional del uso forense del ADN, 2020).

Mientras que, en el primer caso, cuando se trabaja con el cromosoma Y, es necesario disponer de ADN del progenitor masculino, puesto que, es útil para determinar el linaje paterno (Singh & Garg, 2014).

A pesar de lo anteriormente mencionado, el ADNm es el material genético más utilizado para determinar la identidad del sujeto, dado su alto porcentaje de copia en las células y su capacidad hereditaria. En este caso, este tipo de ADN forma parte de la porción no recombinante del ADN transmitiéndose a las siguientes generaciones por vía materna. Si bien permite la identificación de los individuos a partir de la determinación del parentesco a través del linaje materno, no posibilita filtrar información genética propia de cada individuo, es decir, no discrimina entre ellos (Singh & Garg, 2014).

Otros de los aspectos a tener en cuenta respecto a este método de identificación forense, es que los restos cadavéricos más representativos son los dientes y los huesos, puesto que resisten más los fenómenos de descomposición de material biológico, especialmente para realizar el secuenciamiento del material genético con las pruebas de PCR.

El procesamiento de las muestras biológicas es el siguiente (Comision nacional del uso forense del ADN, 2024):

- Descontaminación del resto cadavérico, ya sean con lejía o con irradiación ultravioleta, o bien, en casos donde la contaminación es más profunda se aplican proteínasas o detergentes.
- Extracción del ADN con fenol/cloroformo o técnica de precipitación alcohólica o bien con las uniones de sílice.
- Se procede el procesamiento del material con el test de PCR.
- Una vez amplificado y aislado la cadena de ADN se procede con la comparación del ADN parenterales.

Antropología forense en Argentina

Es menester mencionar, que en 1980 comenzó a gestarse a la Asociación de Antropología Biológica de Argentina (AABA), a partir de un grupo de profesionales académicos, docentes e investigadores, pertenecientes a las Universidades de Buenos Aires, La Plata, Río Cuarto y Patagonia, en cuyas reuniones se unificaron criterios de enseñanza e intercambiaron conocimientos sobre las tareas realizadas en cada una de las ramas antropológicas (Salado & Fondebrider, 2008).

En Argentina el método vigente para la reconstrucción craneo facial es la tridimensional plástica, y para entender en que consiste la misma, en primer lugar, se abordara una revisión general de los parámetros anatómicos que son clave para cualquier método (Salado & Fondebrider, 2008):

El cráneo humano cuenta con 8 huesos:

- *Impares:* Frontal, occipital, esfenoides y etmoides.
- *Pares:* Temporales y parietales.

Mientras que los huesos de la cara se dividen en: maxilar superior y maxilar inferior. El primero está constituido por 13 huesos y el segundo solo por uno.

Ahora bien, para identificar el sexo del individuo, existen detalles craneales que son exclusivos de cada uno. Habitualmente, son la morfología craneal y de la mandíbula, las que se usan como parámetros de comparación para estimar el sexo del sujeto (S, R, R, & P., 2018). Actualmente, se emplean métodos complementarios imagenológicos, radiografías o tomografías, para conseguirlo. Nuzzoleze et al realizaron un estudio basado en el análisis de 100 radiografías panorámicas: 50 de pacientes masculinos y 50 de pacientes femeninos; cuantificando la variación morfológica de la mandíbula - cuerpo

y rama ascendente- y establecieron puntos anatómicos que sirvan de parámetros morfológicos comparativos entre ambos sexos (W, y otros, 2019):

- Punto infradentario.
- Aquel más superior del cóndilo mandibular.
- El punto más anterior del cóndilo mandibular.
- La línea que se forma a lo largo del borde inferior del cuerpo mandibular desde gnation a gonion.
- La línea que se forma a lo largo del borde posterior de la rama ascendente desde el gonion hasta el punto más posterosuperior del cóndilo mandibular.

Tabla 1

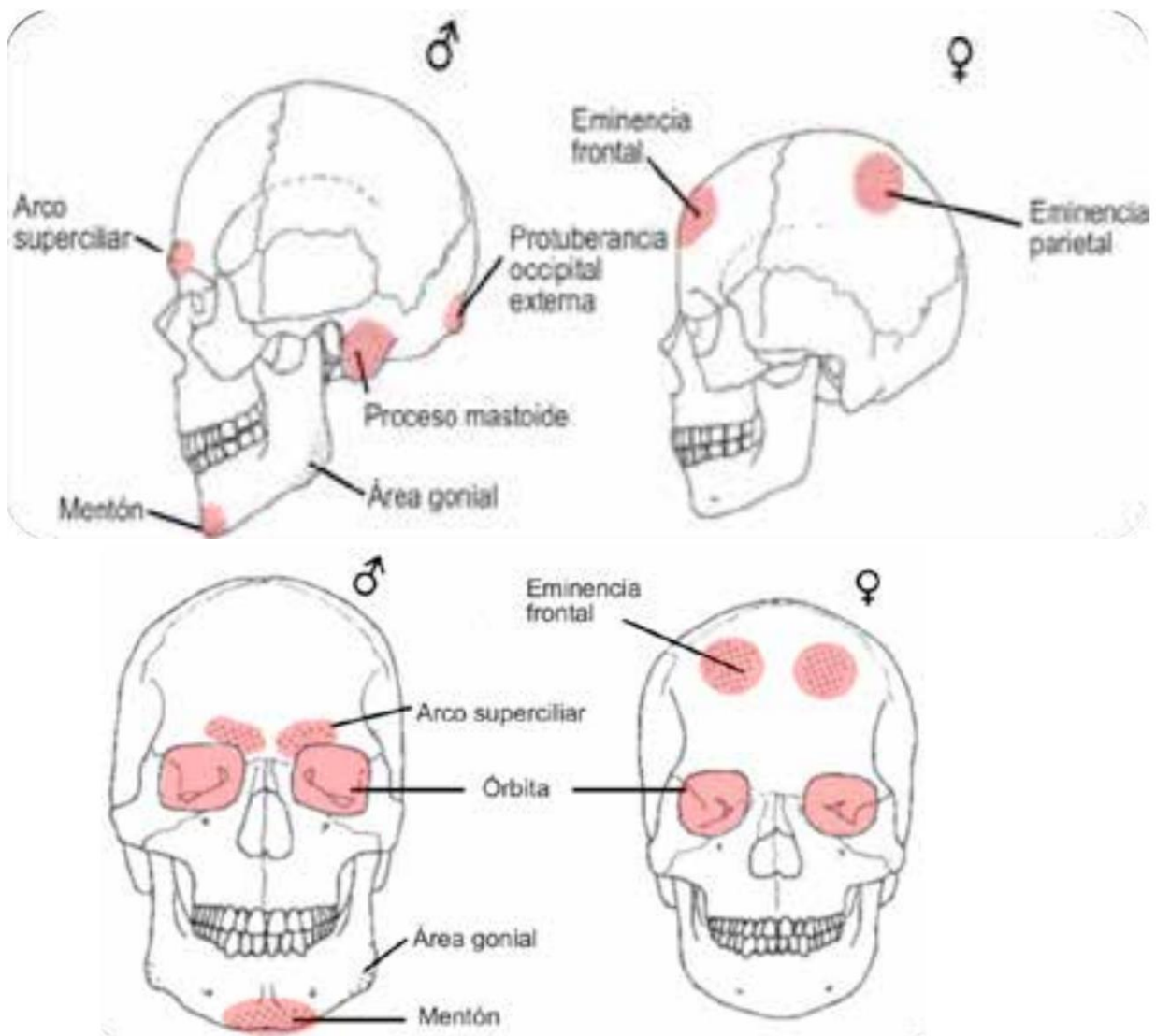
Diferencias morfológicas entre el cráneo masculino y femenino

Rasgos	Masculinos	Femeninos
Tamaño del cráneo	Grande	Pequeño
Arquitectura craneal	Escabrosa	Suave
Masa craneal	Profunda	Menos profunda
Cresta temporal	Mas prominente	Menos prominente
Margen suborbital	Redondo y grueso	Afilado
Hueso cigomático	Mas pronunciado	Menos pronunciado
Mandíbula	Cuadrada	Redonda
Arco superciliar	Largo y pronunciado	Mas pequeño
Gonion	Acampanado	Menos acampanado
Dientes	Alargados	Mas pequeños
Proceso mastoideo	De medio a grande	De pequeño a medio
Cavidad nasal	Alta, de márgenes delfados	Baja, de márgenes amplios y redondos
Angulo goniaco mandibular	Obtuso	Obtuso hacia recto
Glabela	Protusa	Plana
Eminencia mentoniana	Cuadrada y alta	Triangular y baja
Prominencias parietales	Desarrolladas	No tan desarrolladas
Protuberancia occipital externa	Desarrollada	No tan desarrollada

Nota: Tabla extraída de: Nagare S, Chaudhari R, Birangane R, Parkarwar P. Sex determination in forensic identification, a review. J Forensic Dent Sci. 2018; 10 (2): 61-6. doi: 10.4103/jfo.jfds_55_17

Figura 1

Diferencias morfológicas entre el cráneo masculino y femenino.



Nota: Figuras extraídas de "Determinación de sexo, edad y raza de una persona por el estudio del cráneo". Revista Ucebol. Universidad cristiana de Bolivia (ESCALANTE MENDEZ, BASILIO COPA, GARCIA VILLARROEL, MORALES CHOQUEM, & MARCOS COTRINA, 2014)

Por otro lado, Belaldavar et al puso en evidencia con su investigación que existe una variabilidad estadística significativa entre las dimensiones entre el ángulo goniaco masculino y el femenino: siendo de $121,1^\circ$ para el primero y de $122,7^\circ$ para las mujeres. Para llegar a esta conclusión analizo 304 radiografías cefálicas laterales (155 pacientes femeninos y 149 de pacientes masculinos) de un rango etario entre 18 a 30 años. Para medir el ángulo goniaco aplique las herramientas digitales del programa adobe Photoshop (Belaldavar, Acharya, & Angadi, 2019).

En cuanto a la importancia del estudio de la forma de la mandíbula, Albalawi et al estudiaron la diferencia que existe entre los ángulos formados por la intersección de las líneas que van de derecha a izquierda desde gonion hasta el mentón en 200 tomografías de haz cónico, y así, evaluaron las siguientes distancias (Albalawi, Alam, Vundavalli, Ganji, & Patil, 2019):

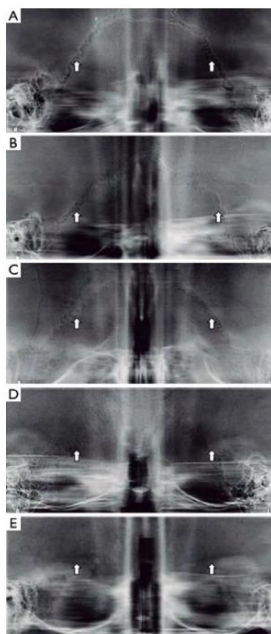
- La distancia lineal de gonion derecho al mentón
- La distancia lineal del gonion izquierdo hacia el mentón
- La distancia lineal de gonion derecho a gonion izquierdo.

Respecto a la estimación de la edad, se basa en el análisis integral de las estructuras craneales: grado de fusión de las suturas, de crecimiento vertebral cervical y mandibular (Smith & Buschang, 2001).

Chandra et al realizaron una investigación sobre el cierre de la sutura lamboidea y su relación con la edad cronológica, para ello analizaron 85 radiografías panorámicas craneales donde se evidencie con mayor precisión la sutura en cuestión (Figura nº 2). Otros estudios que abordaron también el análisis del grado de obliteración de dicha sutura determinaron que, si el cierre de la misma era completo, la edad del sujeto sería alrededor de los 35 años, y en caso de que se encuentre parcialmente abierta, su edad sería inferior a los 35 años (Vodanović, y otros, 2011).

Figura 2

Radiografías panorámicas craneales con magnificación en la sutura lamboidea



Nota: Figura extraída de J Forensic Odontostomatol. 2011; 29 (2): 14-21. PMID: 22717909; PMCID: PMC5734850

Tablas 2 y 3

Estimación de edad cronológica según el cierre de suturas craneales

Suturas	Nombre de las partes
Coronal	C1-C2-C3-C4
Sagital	S1-S2-S3-S4
Lambdoidea	L1-L2-L3

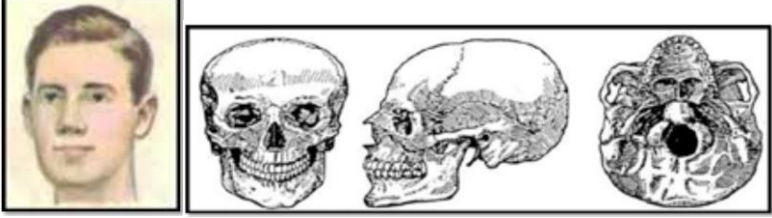
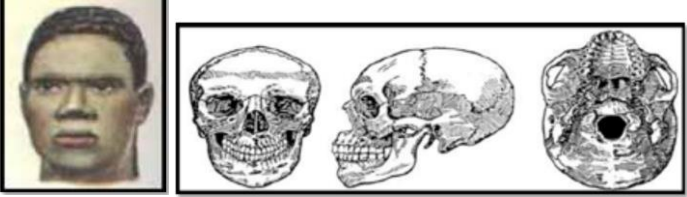
<u>SINOSTOSIS</u>	<u>R.MARTIN</u>	<u>TOODLYON</u>	<u>VALLOIS- OLIVER</u>
<i>S1</i>	<i>40 - 50</i>		<i>20 - 60</i>
<i>S2</i>	<i>30 - 40</i>	<i>20 - 35</i>	<i>20 - 60</i>
<i>S3</i>	<i>20 - 30</i>		<i>20 - 45</i>
<i>S4</i>	<i>30 - 40</i>		<i>20 - 60</i>
<i>C1</i>	<i>40 - 50</i>	<i>24 - 38</i>	<i>25 - 70</i>
<i>C2</i>	<i>Muy tarde</i>	<i>24 - 38</i>	<i>30 - 70</i>
<i>C3</i>	<i>30 - 40</i>	<i>26 - 41</i>	<i>25 - 55</i>
<i>L1</i>	<i>> - 50</i>	<i>26 - 42</i>	<i>25 - 70</i>
<i>L2</i>	<i>Muy tarde</i>	<i>26 - 47</i>	<i>30 - 60</i>
<i>L3</i>	<i>Muy tarde</i>	<i>31 - 64</i>	<i>A. - 60</i>

Nota: Tablas extraídas de "Determinación de sexo, edad y raza de una persona por el estudio del cráneo". Revista Ucebol. Universidad cristiana de Bolivia (ESCALANTE MENDEZ, BASILIO COPA, GARCIA VILLARROEL, MORALES CHOQUEM, & MARCOS COTRINA, 2014)

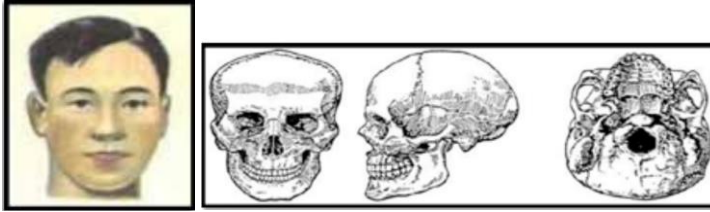
En cuanto a la estimación del grupo étnico o fenotipo racial: Caucasoide, negroide y mongoloide; cada uno cuenta con características morfológicas que las diferencian unas de otras, y se detallan a continuación:

Tabla 4

Características fenotípicas raciales

FENOTIPO RACIAL	CARACTERÍSTICAS
Caucasoide	 <ul style="list-style-type: none">• Una de las principales características de los caucasoides es la proyección longitudinal y angostura de sus huesos nasales.• Las caras son normalmente más pequeñas.• Con una concavidad nasal en forma de lágrima.• Huesos nasales en forma de torre.• El paladar es triangular.• El cráneo tiene unas cavidades orbitarias ligeramente inclinadas hacia abajo en forma triangular.• Tanto la frente como el cráneo son prominentes.• Contorno sagital arqueado.• Mentón proyectante.• Sus huesos cigomáticos (Pómulos) no son muy sobresalientes.
Negroide	 <ul style="list-style-type: none">• Del tipo dolicocefálico es decir, proporcionadamente más largo de delante hacia atrás.• Las órbitas de los ojos tienen forma cuadrada o rectangular.• Raíz nasal baja y ancha.• Contorno sagital aplastado alto grado de prognatismo mandibular.• Proceso o apófisis mastoidea oblicua.• Una cavidad nasal amplia y redonda.• Alto grado de prognatismo mandibular.

Mongoloide



- La Braquicránea (cráneos cortos, rostros anchos y bajos) es casi generalizada.
- Las anchuras faciales a nivel Fronto-Malar, bicigomática y cigomaxilar diferencian a los mongoloides de los caucasoides y negroides.
- El prognatismo es mediano.
- Una pequeña o nula extensión tanto de la mandíbula como de la parte baja de la cavidad nasal que posee una forma oval.
- Los huesos nasales tiene forma de carpa.
- El paladar en forma de herradura.
- Las órbitas de los ojos son redondas y sin caídas.
- Los huesos cigomáticos proyectantes

Nota: Tabla extraída de "Determinación de sexo, edad y raza de una persona por el estudio del craneo". Revista Ucebol. Universidad cristiana de Bolivia (ESCALANTE MENDEZ, BASILIO COPA, GARCIA VILLARROEL, MORALES CHOQUEM, & MARCOS COTRINA, 2014)

Método de reconstrucción tridimensional plástico

Este método consiste en realizar en primera instancia un modelo lo más fidedigno posible con yeso o bien un material similar, para proceder con la aplicación de bandas de arcilla sobre la superficie donde se apoya el modelo para mantener la estabilidad y así proceder con la oclusión de los orificios y cavidades - occipital, meato auditivo, cavidad esfenoidal, entre otros-; tomando mayor consideración las oculares con ojos de plástico, por ejemplo (Gojanović et al, 2007).

Posteriormente se cubre con una capa de alginato y otra de gasas, para recién aplicar el yeso; una vez que haya fraguado, se rota el modelo sobre los soportes de arcillas para repetir el procedimiento con las regiones faltantes.

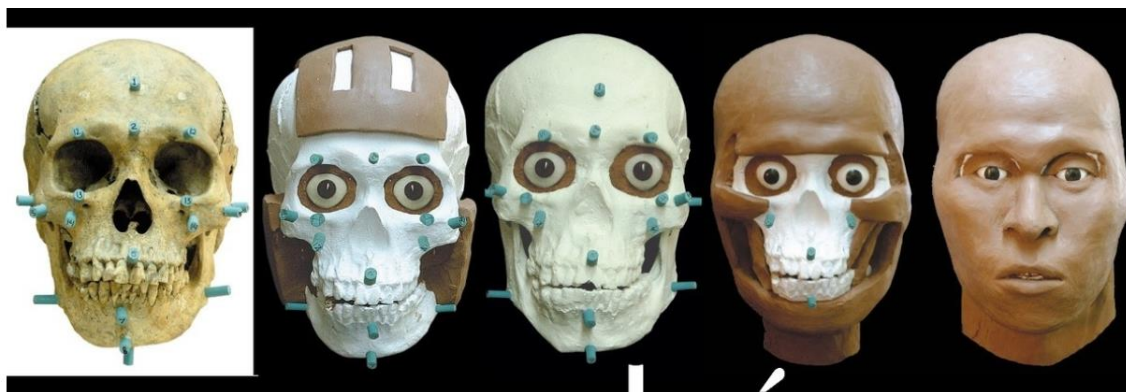
Una vez que se cuenta con el modelo en yeso se procede con la estimación de los tejidos blandos, para ello, se usan tablas de medidas especiales y se fijan marcadores óseos que sirven de referencia para estimar el grosor de la piel, musculo y tejido adiposo,

aplicadas sobre el tejido óseo. Estas se encuentran adaptadas a las variaciones que se esperarían según el sexo, la edad y la raza (George, 2007).

Finalmente, se procede con la técnica de modelado, donde se utiliza arcilla o plastilina para modelar los tejidos blandos sobre el cráneo y de esta manera, con técnicas de escultura y modelado artístico se configura la facie del sujeto; incorporando aquellos rasgos individuales que se esperarían acorde al análisis realizado previamente con el cráneo (características étnicas) (Villanueva Sagrado, 2024).

Figura 3

Procedimiento del método de reconstrucción facial plástica



Nota: Figura extraída del sitio web "Arqueología mexicana". URL: [Reconstrucción facial escultórica de cráneos prehispánicos | Arqueología Mexicana \(arqueologiamexicana.mx\)](https://www.arqueologiamexicana.mx) (Villanueva Sagrado, 2024)

3.2 Reconstrucción craneofacial con tecnología 3D

En la actualidad, existen nuevas herramientas que permiten estimar la identidad de los cadáveres NN, basadas en el uso de tecnología, tales como los Escáneres 3D, que posibilitan la identificación craneofacial a partir del desarrollo de un modelo digital tridimensional del cráneo, donde se obtiene un grupo de puntos que reflejan la posición y forma del material biológico, de esta manera, se confecciona una morfología craneal más fidedigna (Frangi, 2013), que también puede ser materializada a partir del uso de impresoras 3D, para facilitar la manipulación del elemento, evitando de esta forma el deterioro y el exceso de exposición a los restos cadavéricos, dado que posteriormente pueden ser analizados para un futuro juicio (Ngu, 2021).

El método se basa en el uso de esta herramienta para obtener información digital del resto forense para su procesamiento en el ordenador y por medio de programas, crear un modelo digital para ser exportado en formato ".stl" para que sea reconocido por la impresora 3D, y así, materializar un modelo tridimensional, en caso de que se desee manipular físicamente el modelo anatómico, o bien, una vez obtenida la imagen del cráneo operar de manera virtual, reconstruyendo el rostro del sujeto aplicando un

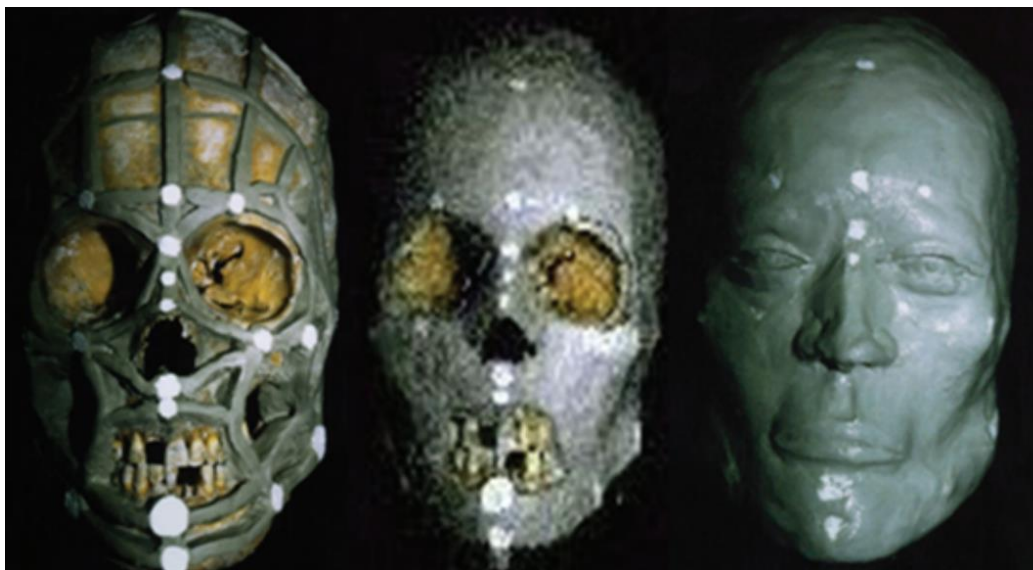método de procesamiento digital de imágenes, que crea una estructura poligonal de malla, donde se realizan proyecciones con las medidas estandarizadas anatómicamente de los espesos de cada sector del rostro, dependiendo del tipo de cara: delgadas, medianas y gruesas (Gaudio et al, 2016).

Además, para la reconstrucción cráneo facial se tiene en consideración también las características morfológicas óseas, ya que, el cráneo también varía dependiendo de la etnia del sujeto: caucásicos, negroides o asiáticos (ESCALANTE MENDEZ, BASILIO COPA, GARCIA VILLARROEL, MORALES CHOQUEM, & MARCOS COTRINA, 2014).

Sin embargo, todavía existe dificultades para reproducir con exactitud los rasgos distintivos de cada uno de los individuos: nariz, boca, orejas, labios y mentón. Esto se debe a que, a menos que no se cuente con imágenes fotográficas de los posibles sujetos a identificar, son partes blandas del cuerpo que varían de un cuerpo al otro (Fanghänel et al, 2006).

Figura 4

Reconstrucción craneofacial con tecnología 3D



Nota: Figura extraída de la Revista Skopein. "Impresoras y escáneres 3D: Aplicación en criminalística" (Frangi, 2013)

En Japón, se ha desarrollado un sistema de simulación de expresiones faciales (CAFES), que permite recrear aquellas imperfecciones dinámicas de la piel en respuestas a contracciones musculares, control elástico de la piel, entre otras cuestiones, para disminuir la brecha de dificultad al trabajar sobre las partes blandas del rostro (Frangi, 2013).

Método de superposición 3D con escáner de laser

El procedimiento es el siguiente (Ibañez, 2012):

Se coloca el cráneo en una plataforma giratoria, con el fin de obtener más puntos de información de la superficie ósea, además de mayor estabilidad.

Luego, se activa el escáner 3D para que el haz de laser empiece a realizar las tomas, las cuales pueden llegar a ser de 7.5 – 8 tomas/seg, obteniendo imágenes parciales con una calidad de 0.1 a 0.05 mm respectivamente, dependiendo del tipo de escáner que se disponga (por ejemplo: el escáner Artec Space Spider, cuenta con una capacidad de procesamiento de 1 millón de ptos/min).

Posteriormente se procesa las tomas con el software Artec Studio Professional para exportar una imagen digital, con el debido ajuste de parámetros y eliminando también aquellas superficies no óseas; luego se ajusta la suavidad de la superficie, contornos, brillo, contraste, color y textura de tal manera que el cráneo digital sea lo más fidedigno posible al físico, sobre todo ajustando que las dimensiones sean las más próximas a la escala real.

Finalmente, si se dispone de una fotografía del posible rostro de la víctima, se aplica la técnica de superposición de imágenes tridimensionales, superponiendo la fotografía sobre el modelo craneal digital.

Método de superposición de fotografías sobre modelos craneales:

Antes de comenzar con la descripción del procedimiento, es menester mencionar que, se debe tener en cuenta ciertos puntos anatómicos que sirven de parámetros de comparación: puntos craneométricos y somatométricos (Aleman, y otros, 2008) (Damas, y otros, 2011).

Tabla 5

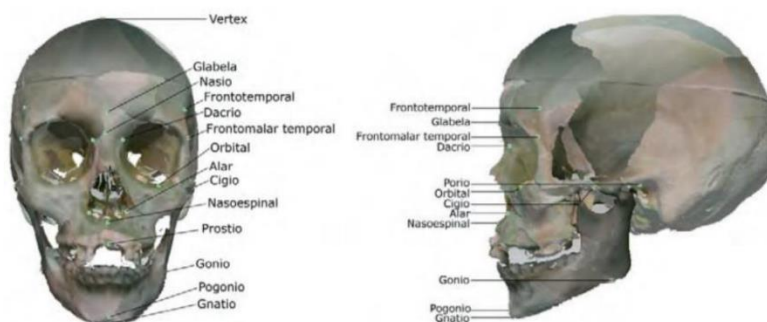
Diferencias entre los puntos craneométricos y somatométricos

Puntos craneométricos (modelo craneal)	Puntos somatométricos (fotografía)
- Alar (al): Punto ubicado en la parte más externa de la apertura piriforme. -Glabela (g): Punto medio que más sobresale del frontal, situado encima de la sutura naso-frontal y entre las arcadas orbitarias.	- Alar (al): Punto en posición más lateral del perímetro de las alas de la nariz. - Cigio (zy): Punto más sobresaliente de los arcos cigomáticos hacia los laterales. -Glabela (g): Punto más saliente del entrecejo que se localiza en el punto medio superior entre las cejas.

<ul style="list-style-type: none"> - Gnatio (gn): Punto medio ubicado en el borde inferior de la mandíbula - Gonio (go): Punto virtual localizado en la intersección de la tangente posterior de la rama ascendente y de la tangente inferior del cuerpo del hueso mandibular. - Nasio (n): Punto medio de la sutura nasofrontal. - Nasoespinal (ns): Punto virtual medio, ubicado encima de la tangente a los bordes inferiores del orificio nasal. - Pogonio (pg): Punto que más sobresale antes de la eminencia mentoniana. - Prostio (pr): Punto medio situado en la parte más baja del reborde alveolar superior, entre los incisivos centrales superiores (punto alveolar inferior). - Cigio (zy): Punto más lateral de la arcada cigomática, establecido por la parte más ancha de la cara. 	<ul style="list-style-type: none"> - Gnatio o Mentón (gn): Punto más bajo de la barbilla. -Gonio (go): Vértice más lateral perteneciente al ángulo mandibular que se ubica entre la rama horizontal y la ascendente. - Nasio (n): Punto localizado a la altura de la sutura naso-frontal en la raíz de la nariz. - Pogonio (pg): Punto anterior de la barbilla situado en posición central. - Prostio (pr): Punto inferior de la encía ubicado entre los incisivos superiores medios. -Subnasal (sn): Punto más interno localizado en el ángulo formado por el tabique nasal y el tegumento labial superior
-------------------------------------------------------------------------------------------------------------------------------------------------------------------------------------------------------------------------------------------------------------------------------------------------------------------------------------------------------------------------------------------------------------------------------------------------------------------------------------------------------------------------------------------------------------------------------------------------------------------------------------------------------------------------------------------------------------------------------------------------------------------------------------------------------------------------------------------------------------------------	-------------------------------------------------------------------------------------------------------------------------------------------------------------------------------------------------------------------------------------------------------------------------------------------------------------------------------------------------------------------------------------------------------------------------------------------------------------------------------------------------------------------------------------------------------------------------------------------------------------------------------------------------------------------------

Figura 5

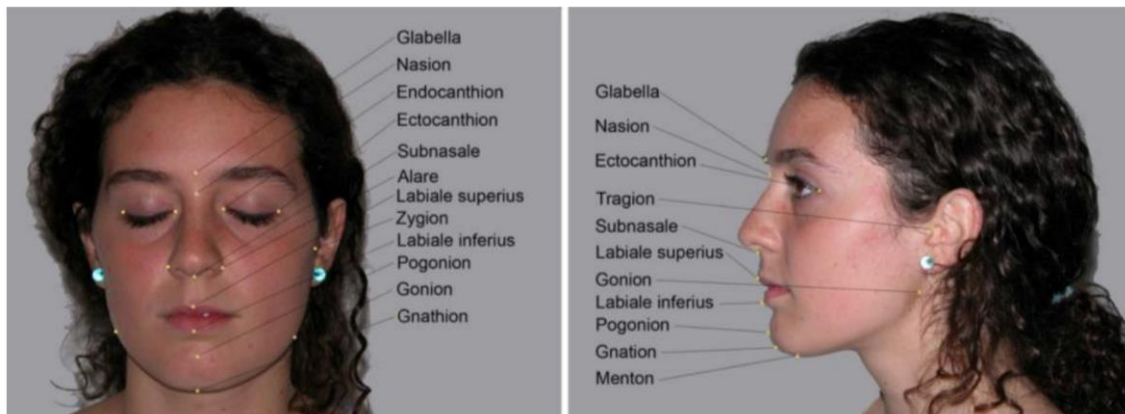
Puntos craneométricos (Vista frontal y lateral)



Nota: Tabla y figura extraídas de los Cuadernos de medicina forense. "Identificación humana mediante superposición de imágenes. Una propuesta metodológica". (p.312), por I. Alemán et al., 2008.

Figura 6

Puntos somatometricos (Vistas frontal y lateral)



Nota: Figura extraída de Expert Systems with Applications. "An advance scatter search design for skull-face overlay in craniofacial superimposition". (p.1461), por O. Ibañez et al., 2012

Ahora bien, la técnica de superposición de imágenes fotográficas (Damas, y otros, 2011) se basa en tres etapas:

- 1- Toma de fotografía y creación del modelo craneal digital.
- 2- Superposición cráneo cara
- 3- Toma de decisiones

Etapas 1: para esta etapa solo es necesario disponer de una buena cámara para la captura de buenas imágenes, de preferencia que no sea del móvil, dada las falencias que existe en la seguridad de los datos, hecho que es de suma importancia a considerar, cuando estamos tratando temas delicados desde el punto de vista legal. Una vez que se obtiene la imagen, se exporta al ordenador para iniciar el procesamiento digital para mejorar la calidad de esta.

Respecto a la creación del modelo craneal digital, esto se lo puede hacer a partir de: radiografías, tomografías axiales o helicoidales, resonancias magnéticas o bien con escáneres 3D con láser.

Etapas 2: Es aquí donde se superponen ambas imágenes para analizar y comparar los parámetros morfológicos anteriormente comparados, para esto es indispensable ajustar la orientación y el tamaño de las mismas para que la superposición de los puntos somatometricos y morfometricos sean óptimos, de esta forma se determinan los índices y se analizan las proporciones para medir las distancias entre los puntos, por consiguiente, definir si hay coincidencias, estableciendo la correlatividad con la identidad del sujeto.

Figura 7

Superposición cráneo facial entre fotografía y modelo craneal digital.



Nota: Figura extraída de Computing Surveys. "Forensic Identification by Computer-aided Craniofacial Superposition: A Survey". (p.17), por S. Damas et al., 2011.

Etapa 3: siguiendo la siguiente guía, finalmente se toma la decisión de determinar la identidad del material forense a partir de la correlatividad evidenciada con la superposición de imágenes y concordancia de los parámetros morfoanatomicos que se mencionaron anteriormente,

Tabla 6

Relación entre los puntos craneométricos y somatométricos.

Puntos craneométricos	Puntos somatométricos	Relación
Glabela	Glabela	Perpendiculares
Gnatio	Gnatio	El somatométrico es anterior e inferior al craneométrico.
Gonio	Gonio	El somatométrico es lateral e inferior al craneométrico
Nasio	Nasio	El craneométrico está localizado 2-3mm, por debajo del somatométrico en dirección lateral.
Nasoespinal	Subnasal	El subnasal está situación por debajo del nasoespial.
Pogonio	Pogonio	El somatométrico está situado ligeramente más arriba, especialmente en varones.
Prostio	Prostio	Coincidentes

Cigio	Cigio	Perpendiculares
Alar	Alar	El somatométrico está desplazado 3 mm lateralmente del craneométrico, aunque es variable.

Nota: Tabla extraída de Forensic identification by computer - aided craniofacial superimposition: a survey (2011).

Desafíos en el contexto de la reconstrucción craneofacial forense

El mayor de los desafíos en esta área de la antropología forense es la regulación legal de estos métodos, ya que la legislación sobre la reconstrucción facial forense varía significativamente de un país a otro, dado que se encuentra influenciada por factores culturales, científicos y legales. A continuación, se destacan algunos aspectos generales y ejemplos de legislaciones en diferentes regiones:

Estados Unidos: No existe una legislación federal específica sobre la reconstrucción facial forense, pero varios estados tienen regulaciones sobre el uso de técnicas forenses. Las prácticas deben seguir estándares establecidos por organizaciones como la Asociación Internacional de Identificación y la Asociación de Ciencias Forenses. (Neyroud & Tully, 2019)

Unión Europea: En la UE, la Directiva sobre la protección de datos (GDPR) puede influir en la forma en que se manejan los datos biométricos y la identidad en la reconstrucción facial. Cada país miembro puede tener su propio conjunto de normas y protocolos forenses. (European Commission, 2020)

América Latina: En muchos países de América Latina, la legislación sobre reconstrucción facial forense no está claramente definida, aunque se están desarrollando protocolos en colaboración con instituciones académicas y forenses. La regulación tiende a ser más general y se basa en la ética profesional y la práctica forense. (Bañuelos & Rodríguez, 2021)

Asia: En países como Japón y Corea del Sur, las técnicas de reconstrucción facial son utilizadas en investigaciones criminales, pero la legislación varía. Se están realizando esfuerzos para estandarizar prácticas forenses, aunque no siempre hay un marco legal específico. (Tanaka & Kim, 2022)

También es menester mencionar las consideraciones éticas, puesto que, a nivel global, hay un creciente enfoque en la ética en la reconstrucción facial forense, especialmente en lo que respecta a la representación precisa de las víctimas y el consentimiento para el uso de imágenes (Davis, 2017). Las limitaciones éticas más representativas en este contexto son:

Consentimiento y derechos de la imagen: La reconstrucción facial a menudo se realiza sin el consentimiento de la persona fallecida o sus familiares, lo que puede violar derechos éticos relacionados con la dignidad y la privacidad. (Cerniglia, & De Ruiter, 2019)

Representación inexacta: Las reconstrucciones pueden ser subjetivas y no siempre representan fielmente la apariencia del individuo, lo que puede llevar a malentendidos o a la estigmatización de personas inocentes. (K. S. B., 2018)

Impacto en los familiares: La divulgación de imágenes reconstruidas puede tener un impacto emocional significativo en los familiares de las víctimas, generando sufrimiento adicional. (L. M., 2020)

Uso indebido de la tecnología: La posibilidad de que las imágenes reconstruidas sean utilizadas con fines sensacionalistas o comerciales plantea cuestiones éticas sobre el respeto hacia los fallecidos. (Smith & Jones, 2021)

Responsabilidad profesional: Los expertos en reconstrucción facial deben ser conscientes de su responsabilidad para evitar la publicación de imágenes que puedan causar daño o malentendidos. (A. R., 2017)

3.3 Reconstrucción craneofacial plástico vs método basado en tecnología 3D

La reconstrucción craneofacial forense es una herramienta crucial en la identificación de individuos no reconocidos y tiene implicaciones significativas en la criminalística y la antropología forense. En este contexto, como se puso en evidencia en este trabajo, hay dos enfoques predominantes: el método de reconstrucción craneofacial plástico forense y el método basado en tecnología 3D forense. Cada uno de estos enfoques presenta características únicas, ventajas y desventajas que merecen ser discutidas (Tabla 7).

El *método de reconstrucción craneofacial plástico forense* se basa en técnicas tradicionales que implican el uso de materiales como arcilla y herramientas manuales. Los artistas forenses crean representaciones faciales a partir de cráneos, utilizando su comprensión de la anatomía y su habilidad artística. Según Schaefer et al. "la reconstrucción craneofacial forense requiere una comprensión profunda de la anatomía y una habilidad artística considerable". Sin embargo, este método, aunque efectivo, puede estar limitado por la experiencia y la subjetividad del artista forense. La

interpretación de las características faciales puede variar considerablemente, lo que podría influir en la precisión de la reconstrucción (Schaefer et al, 2019).

Por otro lado, el *método basado en tecnología 3D forense* ha revolucionado la forma en que se llevan a cabo las reconstrucciones faciales. Utilizando escaneos 3D de los restos óseos y software especializado, este enfoque permite crear representaciones faciales más precisas y detalladas. Decker et al. afirman que "la tecnología 3D forense ha revolucionado la forma en que se llevan a cabo las reconstrucciones faciales, proporcionando una mayor precisión y reduciendo los sesgos subjetivos". Al eliminar algunas de las limitaciones inherentes al enfoque manual, la tecnología 3D ofrece una mayor objetividad y consistencia en las reconstrucciones, lo cual es fundamental en el entorno forense (Decker et al, 2020).

En conclusión, la elección entre el método de reconstrucción craneofacial plástico forense y el método basado en tecnología 3D forense depende de varios factores, incluyendo la disponibilidad de recursos, la experiencia del personal y el contexto del caso. Si bien el enfoque tradicional tiene su valor, especialmente en situaciones en las que la tecnología no está disponible, la tendencia actual se inclina hacia el uso de tecnología 3D, que promete mejorar la precisión y la efectividad en la identificación forense. Esta discusión subraya la importancia de continuar explorando y adoptando nuevas tecnologías en el campo de la reconstrucción craneofacial forense, lo que puede llevar a mejores resultados en la identificación de individuos y, en última instancia, a la justicia en los casos forenses.

Tabla 7

Cuadro comparativo entre las características del método tradicional plástico y el método 3D

Características	Método tradicional plástico	Método 3D
Material	Yeso, arcilla, plastilina	Software especializado, escáner 3D, impresora 3D
Proceso	Modelado manual, estimación de tejidos blandos basada en tablas	Digitalización del cráneo, procesamiento de imágenes, superposición digital
Ventajas	Tacto directo con el modelo, personalización del proceso	Mayor precisión, rapidez, capacidad de análisis virtual, reproducibilidad
Desventajas	Subjetividad en la estimación de tejidos, mayor tiempo de ejecución, dificultad para realizar modificaciones	Requiere equipamiento especializado, puede ser costoso
Aplicaciones	Casos forenses, antropología física	Casos forenses, antropología física,

		paleoantropología, cirugía maxilofacial
--	--	-----------------------------------------

Nota: Elaboración propia

Consideraciones adicionales

Precisión: El método 3D ofrece una mayor precisión al permitir mediciones exactas y una representación digital detallada del cráneo.

Rapidez: Los procesos digitales son considerablemente más rápidos que los manuales, lo que agiliza la identificación.

Reproducibilidad: Los modelos 3D pueden ser fácilmente duplicados y compartidos, facilitando la colaboración entre expertos.

Versatilidad: El método 3D permite realizar análisis virtuales más complejos, como simulaciones de envejecimiento o cambios faciales.

Costo: El equipamiento necesario para la reconstrucción 3D puede ser costoso, aunque los costos están disminuyendo con el avance de la tecnología.

4. CONCLUSION

La identificación de restos humanos es un pilar fundamental en la investigación forense. En este sentido, la reconstrucción facial ha emergido como una herramienta invaluable, capaz de transformar un conjunto de huesos en una representación visual de un individuo, acercando a los investigadores a la resolución de casos complejos.

Este trabajo ha explorado las diversas técnicas empleadas en la reconstrucción facial, tanto los métodos tradicionales basados en materiales como el yeso y la arcilla, como los métodos más modernos que emplean tecnología 3D. Cada uno de estos enfoques presenta ventajas y desafíos propios, y su elección dependerá en gran medida de los recursos disponibles, la complejidad del caso y la experiencia del investigador.

Los métodos tradicionales han sido durante mucho tiempo la base de la reconstrucción facial. Sin embargo, su principal limitación radica en la subjetividad inherente al proceso de modelado manual. La estimación del espesor de los tejidos blandos y la recreación de los rasgos faciales individuales son tareas que requieren de una gran experiencia y habilidad por parte del antropólogo forense.

Por otro lado, los métodos 3D han revolucionado el campo, ofreciendo una mayor precisión y objetividad. La digitalización del cráneo permite realizar mediciones exactas y aplicar algoritmos para estimar el espesor de los tejidos blandos de manera más precisa. Además, la posibilidad de crear modelos virtuales tridimensionales facilita la

visualización y manipulación de los datos, permitiendo a los investigadores explorar diferentes escenarios y realizar comparaciones más detalladas.

En Argentina, la reconstrucción facial forense ha experimentado un crecimiento significativo en los últimos años. Si bien los métodos tradicionales aún son utilizados, se observa una creciente adopción de las tecnologías 3D, lo cual ha permitido mejorar la calidad y la eficiencia en algunos campos científicos. Sin embargo, al igual que en muchos otros países, se encuentra en un terreno legal aún no del todo explorado. Si bien existen normativas generales que rigen la práctica forense y la protección de datos personales, no hay una legislación específica que regule en detalle las técnicas de reconstrucción facial y sus implicaciones legales con la aplicación de este tipo de tecnología.

Los desafíos que debe afrontar el país en esta área son:

Escasa investigación: Existe una limitada investigación sobre la reconstrucción facial forense y sus implicaciones legales.

Dispersión de competencias: Las competencias en materia de identificación forense están dispersas entre diferentes organismos (Policía Científica, Universidades, etc.), lo que dificulta la coordinación y la estandarización de los procedimientos.

Recursos limitados: La falta de recursos económicos y humanos limita el desarrollo de esta disciplina en el país.

La odontología y la genética forenses complementan la reconstrucción facial, proporcionando información valiosa sobre la identidad del individuo. El análisis de los registros dentales y del ADN permite establecer un perfil biológico más completo, lo que a su vez facilita la comparación con los datos obtenidos a partir de la reconstrucción facial.

Por lo tanto, la reconstrucción facial forense es una disciplina en constante evolución. La combinación de técnicas tradicionales y tecnologías 3D, junto con los avances en genética y odontología forenses, ofrece a los investigadores un conjunto de herramientas poderosas para identificar a personas desaparecidas o fallecidas en circunstancias desconocidas. Si bien aún existen desafíos por superar, como la estandarización de los protocolos y la creación de bases de datos más completas, el futuro de la reconstrucción facial es prometedor.

5. Bibliografía

- Albalawi, A., Alam, M., Vundavalli, S., Ganji, K., & Patil, S. (2019). Mandible: An indicator for sex determination - a three-dimensional conebeam computed tomography study. *Contemp Clin Dent*, 10(1), 69-73. doi:10.4103/ccd.ccd_313_18
- Alemán, I., Botella, M. C., Navarro, F., Cordón, Ó., Damas, S., & Santamaría, J. (2008). Identificación humana mediante superposición de imágenes: una propuesta metodológica. *Cuadernos de medicina forense*, 14(53-54), 309-315.
- A. R. (2017). Professional ethics in forensic facial reconstruction: Guidelines and responsibilities. *Forensic Science Review*, 29(2), 95-102.
- Anderson, R. (2018). *INTERPOL Disaster Victim Identification Guide*. Recuperado el 23 de septiembre de 2024, de INTERPOL: <https://www.interpol.int/How-work/Forensics/Disaster-Victim-Identification>
- Bañuelos, J. A., & Rodríguez, M. (2021). "3D Forensic Facial Reconstruction in Latin America: Challenges and Perspectives." *Latin American Journal of Forensic Sciences*, 7(1), 15-30.
- Belaldavar, C., Acharya, A., & Angadi, P. (2019). Sex estimation in Indians by digital analysis of the gonial angle on lateral cephalographs. *J. Forensic Odontostomatol*, 37(2), 45-50.
- Cerniglia, D., & De Ruiter, D. J. (2019). Ethical considerations in forensic facial reconstruction. *Journal of Forensic Sciences*, 64(5), 1442-1448.
- Chandra, S., Dwivedy, S., Sah, K., & Sinha, S. (2015). Application of modified reverse panoramic radiograph on lambdoid suture for age estimation. *Quant Imaging Med Surg*, 5(4), 519-23.
- Comision Nacional del uso forense del ADN. (2020). Relacion de laboratorios que cumplen con el acuerdo de la Comision Nacional para el uso forense del ADN (CNUFADN) sobre acreditacion y control de calidad de los laboratorios. *Ministerio de Justicia*. Recuperado el 17 de septiembre de 2024, de https://www.mjusticia.gob.es/es/ElMinisterio/OrganismosMinisterio/Documents/Relacion_Lab_Cumplimiento_Acuerdo_CNUFADN_2020.pdf
- Comision nacional del uso forense del ADN. (12 de septiembre de 2024). *Recomendaciones sobre los estudios de identificacion genetica de victimas de la guerra civil española. Creacion de una base de datos nacional de ADN de la Memoria Historica*. Obtenido de Ministerio de justicia: <https://www.mjusticia.gob.es/es/ElMinisterio/OrganismosMinisterio/Documents/Recomendaciones%20sobre%20los%20estudios%20de%20identificacion%20genética%20en%20víctimas%20de%20la%20guerra%20civil%20española.pdf>
- Damas, S., Cordon, O., Ibañez, O., Santamaria, J., Alemán, I., Botella, M., & Navarro, F. (2011). Forensic identification by computer - aided craniofacial superimposition: a survey. *ACM Computing Surveys (CSUR)*, 43(4), 1-27.
- Decker, M. A. H. F. K. L. D., et al. (2020). "The Impact of 3D Technology on Forensic Facial Reconstruction." *Forensic Science International*, 310, 110247

- ESCALANTE MENDEZ, M., BASILIO COPA, I. R., GARCIA VILLARROEL, N., MORALES CHOQUEM, L., & MARCOS COTRINA, J. J. (2014). Determinacion de sexo, edad y raza de una persona por el estudio del craneo. *UCEBOL*, 25-28.
- European Commission. (2020). "Forensic Science and the Law: A Guide to Best Practices." European Commission Report.
- Fanghänel, J., Gedrange T. y Proff, P. (2006). The face-physiognomic expressiveness and human identity. *Annals of Anatomy* 188, 261-266.
- Frangi, S. (2013). Impresoras y escáneres 3D: Aplicación en Criminalística. *Revista Skopein*, 1(2).
- Gaudio, D., Olivieri, L., De Angelis, D., Poppa, P., Galassi, A., y Cattaneo, C. (2016). Reliability of craniofacial superimposition using three-dimension skull model. *Journal of forensic sciences*, 61(1), 5-11.
- George, R. (2007). *Facial geometry: Graphic facial analysis for forensic artists*. Springfield: Charles C. Thomas
- Gojanović, M. D., y Sutlović, D. (2007). Skeletal Remains from World War II Mass Grave: from Discovery to Identification. *Croatian medical journal*, 48(4), 520- 527.
- H., U. D., Y., W., & R., C. Q. (2019). Craneofacial photographic superimposition: New developments. *Forensic Science International: Synergy*, 1, 271-274.
- Huffschmid, A. (2015). Huesos y humanidad: Antropología forense y su poder constituyente ante la desaparicion forzada. *Revista de pensamiento e investigacion*, 15(3), 195-214.
- Ibañez, O., Cordón, O., Damas, S y Santamaría, J. (2012) An advance scatter search design for skull-face overlay in craniofacial superposition. *Expert systems with Applications*, 39, 1459-1473.
- K. S. B. (2018). Forensic facial reconstruction: A review of the ethical implications. *Forensic Science International*, 284, 1-9.
- L. M. (2020). The psychological impact of forensic facial reconstruction on victims' families. *International Journal of Legal Medicine*, 134(2), 625-632.
- Malgosa, A., Armentano, N., Galtés, I., Jordana, X., Subirana, M., Gassiot, E., . . . Solé, Q. (2010). La antropología forense al servicio de la justicia y la historia: las fosas de la Guerra civil. *Cuadernos de medicina forense*, 16(1-2), 65-79.
- Montero, J. y. (2011). Claves metodologicas en el proceso de exhumacion e identificacion de los restos humanos de la fosa comun de la Guerra Civil española de la Granja (Quintanilla de las Viñas, Burgos): Aportes desde una perspectiva bioarqueologica. *Munibe Antropologia-Arkeologia*, 62, 479-498.
- Navarro, F. J. (2011). Superposicion craneofacial para la identificacion humana. Un estudio en poblacion mediterranea. *Tesis doctoral, Universidad de Granada*.
- Neyroud, J. A., & Tully, P. J. (2019). "3D Facial Reconstruction: Legal and Ethical Implications in the Use of Forensic Evidence." *Forensic Science International: Reports*, 2, 100106.
- Ngu, A. (2021). Dimensional complexity and algorithmic efficiency. *International Journal of Modern Nonlinear Theory and Application*, 11(1). doi:10.4236/ijmnta.2022.111001

- S, N., R, C., R, B., & P., P. (2018). Sex determination in forensic identification, a review. *J. Forensic Dent Sci*, 10(2), 61-6. doi:10.4103/jfo.jfds_55_17
- Salado, M., & Fondebrider, L. (2008). El desarrollo de la antropología forense en la Argentina. *Cuadernos de medicina forense*, 14(53-54), 213-221.
- Santamaria, J., Cordon, O., Damas, S., I., A., & Botella, M. (2007). Reconstrucción de modelos 3D en antropología forense mediante Scatter searchw. *Actas del V Congreso Español sobre Metaheurísticas, Algoritmos Evolutivos y Bioinspirados*, 625-632.
- Schaefer, R. A. W., et al. (2019). "Forensic Facial Reconstruction: Techniques and Applications." *Journal of Forensic Sciences*, 64(5), 1420-1428.
- Singh, J., & Garg, A. (2014). Ancient DNA Analysis and its probable applications in Forensic Anthropology. *Journal of Punjab Academy of Forensic Medicine and Toxicology*, 14(1), 43-50.
- Smith, G., & Jones, T. (2021). Ethics of forensic facial reconstruction in the age of digital manipulation. *Journal of Digital Forensics, Security and Law*, 16(1), 47-59.
- Smith, S., & Buschang, P. (2001). Midsagittal facial tissue thicknesses of children and adolescents from the Montreal growth study. *Forensic Sci*, 46(6), 1294-302.
- Smitha, T., Sheethal, H. S., Hema, K. N., & Franklin, R. (2019). Forensic odontology as a humanitarian tool. *Journal of oral and maxillofacial pathology: JOMFP*, 23(1), 164.
- Tanaka, Y., & Kim, H. (2022). "Legal Frameworks for 3D Forensic Techniques in Asia: A Comparative Study." *Asian Journal of Forensic Sciences*, 12(2), 45-60.
- Villanueva Sagrado, M. (25 de octubre de 2024). *Arqueología mexicana*. Obtenido de Reconstrucción facial escultórica de cráneos prehispánicos: <https://arqueologiamexicana.mx/mexico-antiguo/reconstruccion-facial-escultorica-de-craneos-prehispanicos>
- Vodanović, M., Dumančić, J., Galić, I., SavićPavičin, I., Petrovečki, M., Cameriere, R., & Brkić, H. (2011). Age estimation in archaeological skeletal remains: evaluation of four non-destructive age calculation methods. *J. Forensic Odontostomatol*, 29(2), 14-21.
- W, Y., X, L., K, W., J, H., G, G., & J., F. (2019). Sex determination of three dimensional skull based on improved backpropagation neural network. *Comput Math Methods Med*. doi:10.1155/2019/9163547